

## **PULSO VENOSO YUGULAR**

El pulso venoso es el movimiento ondulatorio periódico más bien lento, no saltón ni único como el arterial, al ser una onda de volumen no se palpa sólo se ve, se produce sólo en las venas contiguas a la aurícula derecha, por depender fundamentalmente de las variaciones de sus presiones durante cada ciclo.

La exploración del pulso venoso, se efectúa rutinariamente con la inspección de la superficie del cuello, al ser transmitido desde sus fuentes a las venas que transitan dentro del mismo, particularmente la vena yugular interna derecha, debido a su calibre algo menor que el de la cava y sobre todo por no existir válvulas que la separe de la aurícula derecha.

### **1. Metodología o técnica**

- El paciente en decúbito dorsal y con el tórax a 45° de la horizontal, para que la columna de sangre alcance a ser visible en la yugular interna, situada en el ángulo formado por el esternocleidomastoideo y la clavícula, con el cuello en ligerísima flexión y contrarrotación, el todo apoyado en almohadas para obtener la relajación de los músculos.
- El observador, debe hacer una inspección general del cuello, particularmente de los canales carotideos, trayecto del músculo esternocleidomastoideo y las fosas supraclaviculares y esternal.
- Observar con buena luz, preferentemente tangencial, utilizando como plano de reparo el de los tegumentos contiguos y buscando como telón de fondo la almohada en la que reposa el paciente o una hoja de papel de diferente color de su piel, colocada detrás del movimiento en cuestión.
- Se debe relacionar con los ruidos cardíacos o con el pulso carotídeo de lado opuesto usando la mano contralateral, a fin de establecer una comparación a decidir cuáles son las pulsaciones venosas y a relacionarlas con las fases del ciclo cardíaco.
- Observar que aumenta ligeramente con la inspiración y al comprimir la vena yugular interna del lado opuesto, y disminuye con la inspiración, también las respiraciones más profundas pueden amplificar el pulso y facilitar el análisis del mismo.
- En los obesos y personas con cuello musculoso y corto, puede faltar totalmente a la vista las ondas de la vena yugular interna.

### **2. Morfología**

Constituido por tres cimas u ondas positivas: “a”, ”c” y ”v”; y dos valles o senos “x” e ”y” (Figura 2.1). Se dan en el siguiente orden:

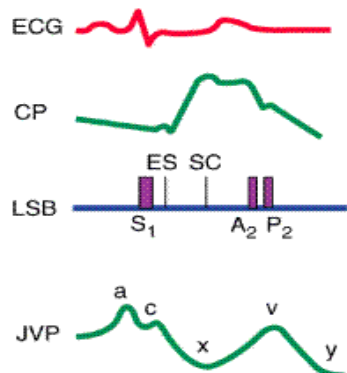
*Onda “a”*. Se debe a la mayor presión intraauricular derecha que reina durante la contracción sistólica en dicha aurícula, al final de la diástole ventricular. Precede al primer ruido y aumenta durante la inspiración.

*Onda “c”*. Producida por la entrada de la válvula tricúspide en la aurícula derecha durante la sístole isovolumétrica del ventrículo derecho y al impacto de la arteria carótida adyacente sobre la vena yugular. Es poco visible clínicamente.

*Valle “x”*. Es el más profundo, significa la caída de la presión intraauricular derecha por su relajación diastólica, más el descenso gradual de su piso a medida que transcurre la contracción ventricular. Corresponde al colapso sistólico ventricular y el segundo ruido coincide con la parte más profunda de este valle.

*Onda “v”*. Significa la mayor presión de la sangre que se acumula en la aurícula derecha durante su relajación y con la válvula tricúspide cerrada (onda de estasis), situación que termina con la iniciación de la diástole del ventrículo derecho y la abertura de la válvula tricúspide. Ocurre después del segundo ruido.

*Valle “y”*. Su ladera descendente significa la precipitación de la sangre acumulada en la aurícula derecha, después de la abertura de la tricúspide por la iniciación de la relajación diastólica del ventrículo correspondiente (período de llenado ventricular rápido). La ladera ascendente, responde y significa el gradual aumento de la presión dentro de la aurícula y ventrículos derechos, ahora en libre comunicación ambos. Este valle corresponde al colapso diastólico ventricular.



2.1 Registro simultáneo del electrocardiograma, pulso carotídeo (*carotid pulse*, CP) indirecto, ecocardiograma en el borde esternal izquierdo (*left sternal border*, LSB) y pulso venoso yugular indirecto (JVP). ES, ruido de expulsión (*ejection sound*); SC, chasquido sistólico (*systolic click*).

### 3. Pulso venoso normal

Compuesto por dos ondas de pocas velocidades y más bien abarcando una buena superficie.

El agrupamiento de estas ondas difiere según sea la frecuencia cardíaca. Las frecuencias cardíacas de 70 ó 75 l.p.m. o más, ambas ondas son contiguas, primero una pequeña que corresponde a la cima “v” o ventricular y, antes que termine, otra de mayor tamaño la cima “a” o auricular, para entonces sobrevenir el descenso o colapso de unos instantes de duración que se relaciona con el valle “x” (pulso negativo), este último sincrónico con el pulso carotídeo (pulso positivo) sentido con la otra mano. Las anteriores ondas configuran una escalera de dos peldaños.

En cambio, con frecuencias cardíacas menos de 70 por minuto, ambas ondas son independientes y de amplitudes casi similares, pero siguen agrupada por terminar en el valle “x”.

Esta diferencia entre de las ondas según la frecuencia cardíaca, se debe simplemente a las diferentes duraciones correspondientes a las diástoles, más breve en el primer caso y más larga en el segundo, por esto se expresa que el pulso venoso muestra la diástole cardíaca; en cambio, el arterial la sístole.

En los obesos y personas con cuello musculoso y corto, puede faltar totalmente a la vista las ondas de la vena yugular interna.

#### **4. Pulso venoso anormal**

El pulso venoso del cuello puede presentar las siguientes modificaciones del normal, de reales valores diagnósticos.

*Auricular dominante:* onda “a” grande, más bien de desarrollo lento y de situación alta, tercio medio o superior del cuello, indican que la aurícula derecha se contrae contra una resistencia aumentada como ocurre en la estenosis tricuspídea o, más a menudo, cuando existe un aumento de la resistencia al llenado del ventrículo derecho (hipertensión pulmonar o estenosis pulmonar).

*Auricular gigante en latigazo:* ondas “a” grandes y de desarrollo rápido, hasta vibrátil en el momento de la desaceleración o sea la cima, por lo general localizada en la base del cuello debido a la continencia de las válvulas de la yugular derecha, dada la falta de hipertensión venosa media dinámica y la consecuente dilatación del vaso, como también la alta velocidad de detención del flujo. Se produce por la resistencia al vaciamiento sistólico de la aurícula derecha porque la válvula tricúspide permanece cerrada por la sístole ventricular derecha o por estenosis de la misma (Figura 4.1-A). También se puede

dar esta resistencia por el aumento de la presión del fin del lleno diastólico del ventrículo como acontece en la estenosis pulmonar severa o hipertensión pulmonar obstructiva primaria.

*Ondas "a" en cañón:* suma de la onda "a" y "c" resultando una onda grande de rápido desarrollo y de breve duración, hasta palpable, sólo o fundamentalmente en la base del cuello, debido a una verdadera onda de reflujo por ser simultáneas las sístoles de la aurículas y de los ventrículos. Pueden aparecer de manera regular (durante el ritmo de la unión, taquicardias paroxísticas nodal o auricular con P-R largo) o irregular (como en el caso de la disociación auriculoventricular con taquicardia ventricular, en el bloqueo cardíaco completo (Figura 4.1-D), extrasístoles ventriculares).

*Onda a desaparece:* se debe a la falta de contracción auricular como sucede en los pacientes con fibrilación auricular (Figura 4.1-E), mientras que en los enfermos con bloqueo auriculoventricular de primer grado aumenta el tiempo transcurrido entre la onda a y el pulso carotídeo.

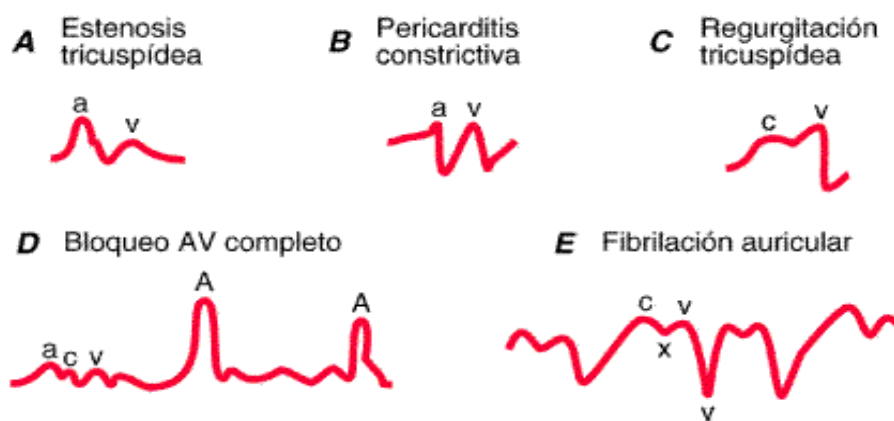
*Ondulante:* ondas "a" y "v" de tamaños similares aun algo mayor la segunda, por ser la continuación de una onda anormal telesistólica de reflujo, únicamente presente en la base del cuello y aún en la venas superficiales del mismo, debido a una insuficiencia tricuspídea funcional reciente por insuficiencia cardiorespiratoria aguda del corazón pulmonar, mal asmático, embolia pulmonar y menos frecuentemente por insuficiencia cardíaca derecha secundaria.

*Paradójico:* el epicentro del pulso nervioso en lugar de acercarse a la base del cuello, queda en el mismo sitio y aun se aleja, debido a la incapacidad de la complacencia ventricular para recibir el mayor aflujo de sangre al mismo en esta fase de la respiración. La descendente x a menudo se acentúa durante la sístole. Se presenta en los pacientes con pericarditis constrictiva (Figura 4.1-B), fibroelástosis endocárdica, mixoma de aurícula derecha.

*Aleteante:* sucesión de ondas rápidas y pequeñas, unas a continuación de las otras, interrumpidas periódicamente por unas de mayor tamaño, sólo en la base del cuello; las primeras debidas a la fibrilación gruesa auricular y las ultimas a las sístoles ventriculares

con

taponamiento de las aurículas.



4.1 Ondas anormales del pulso venoso yugular frecuentes en los pacientes con cardiopatía o arritmias.

## **5. Diferenciación con el pulso arterial visible del cuello**

En condiciones normales, el pulso arterial nunca es visible, pues su producción requiere una contrapresión externa, ni aún en estados de hiperactividad cardíaca emocional o por esfuerzo físico con latidos visibles en el cuello y aún de pie, pues estos son venosos y no arteriales.

En cambio la situación difiere en condiciones patológicas, debemos tener en cuenta que el pulso venoso de regla es doble, o sea dos ondas sucesivas, en cambio el arterial es simple, es decir una sola onda. Pero en ciertas patologías esto no es suficiente, pues tanto el pulso venoso como el arterial, son simples y hasta el primero puede ser palpable, como sucede en la fibrilación auricular o en todo caso de taponamiento ventricular; entonces la diferenciación se basa en las siguientes particularidades:

- Todo pulso que se ve y no se palpa es de origen venoso y no siempre es arterial.
- Todo pulso que se desplaza hacia la cabeza y el tórax durante la espiración e inspiración, respectivamente, es de origen venoso, en cambio el pulso arterial sigue fijo por no tener los movimientos respiratorios tanta influencia en las presiones sistólicas del ventrículo izquierdo.
- Todo pulso del cuello que se desplaza hacia la cabeza durante la comprensión manual del abdomen (presión suave sobre la zona hepática) por un lapso no mayor de 30 segundos o elevación también momentánea de los miembros inferiores, es de origen venoso.
- Todo pulso del cuello que se desplaza hacia el tórax por la elevación de la cabeza es de origen venoso.

### **PRUEBA DEL REFLUJO ABDOMINOYUGULAR**

En los pacientes con posible insuficiencia ventricular derecha y presión venosa central (PVC) normal en reposo resulta útil la *prueba del reflujo abdominoyugular*. Se coloca la palma de la mano sobre el abdomen del enfermo y se ejerce una presión firme

durante 10 s o más. En una persona normal, esta maniobra no altera la presión venosa yugular de forma significativa, pero cuando la función del lado derecho del corazón se encuentra mermada, suele incrementarse el nivel superior de la pulsación venosa. Una prueba abdominoyugular positiva se define como un incremento del pulso venoso yugular (PVY) durante 10 s de compresión firme en la mitad del abdomen, seguido de un descenso brusco de la presión, de 4 cm, al retirar la compresión. La causa más frecuente de pruebas positivas es la insuficiencia cardíaca derecha secundaria a elevación de las presiones de llenado del hemicardio izquierdo. La compresión abdominal también puede provocar el PVY típico de la insuficiencia tricuspídea cuando la onda del pulso en reposo es normal.

### **SIGNO DE KUSSMAUL**

Se da un aumento patológico de la PVC durante la inspiración, por la dificultad en la distensión de las cámaras ventriculares a la mayor llegada de sangre, observada en el taponamiento cardíaco; se trata de un signo frecuente en los pacientes con pericarditis constrictiva o infarto del ventrículo derecho.

### **REFERENCIA BIBLIOGRÁFICA**

Kasper, D. (2004). *HARRISON'S Principios de Medicina Interna* (16° Ed.).

Caraballo, A. (2005). *Manual de exploración clínica* (1° reimpresión de la 3° Ed.). Mérida, Venezuela: Consejo de Publicaciones de la Universidad de Los Andes.

Cossio, P. (1979). *Medicina interna* (5ta Ed.). Buenos Aires, Argentina: Editorial medicina Las Hebras.